Cirugía de las estenosis cicatrizales velofaríngeas

M Makeieff
L Crampette

Resumen. – *Una estenosis velofaríngea es una obstrucción de la comunicación entre la nasofaringe y la orofaringe producida por un tejido cicatrizal. Las patologías son relativamente raras, con gran frecuencia yatrógenas, y complican fundamentalmente el tratamiento quirúrgico de la roncopatía. Plantean grandes problemas terapéuticos debido al riesgo de recidiva. Las técnicas quirúrgicas son numerosas: colgajos pediculados, tutores, reepitelización, láser. Es preciso elegir la mejor intervención posible según las características de la estenosis. La combinación de diferentes técnicas parece proporcionar los mejores resultados. Sin embargo, el mejor tratamiento de las complicaciones notablemente invalidantes de una cirugía funcional continúa siendo la prevención y el respeto estricto de las reglas de la uvulofaringoplastia, que debe permitir evitarlas en todos los casos.*

© 2001, Editions Scientifiques et Médicales Elsevier SAS, París. Todos los derechos reservados.

Palabras clave: *estenosis, velofaringe, cirugía, uvulofaringoplastia.*

Introducción

Las estenosis velofaríngeas se definen como la obstrucción de la comunicación entre la nasofaringe y la orofaringe producida por un tejido cicatrizal. Es necesario diferenciarlas de las atresias, que implican la obstrucción completa de la luz faríngea [15, 22].

Las estenosis velofaríngeas son relativamente raras, con gran frecuencia yatrógenas, complican principalmente los tratamientos quirúrgico y con láser de la roncopatía y plantean difíciles problemas terapéuticos. Se han descrito múltiples técnicas quirúrgicas. Cualquiera que sea la intervención aplicada en esta zona cicatrizal, siempre existe el riesgo de recidiva, que complica asimismo la resolución del problema.

Etiopatogenia

Antiguamente, infecciones como la sífilis, la tuberculosis y la difteria eran las responsables de la mayoría de las estenosis faríngeas. Las causas postoperatorias estaban representadas por los traumatismos quirúrgicos (adenoidectomías), que siempre han sido muy raros [8, 10, 20]. En 1929 se publicó un estudio sobre una serie de pacientes con estenosis, la mayoría de ellas secundarias a una adenoidectomía [22]. Este problema no suele presentarse en la actualidad, aunque merece tenerse en cuenta una serie de nueve niños que sufrieron estenosis faríngeas después de la adenoidectomía con láser [21]. La mayoría presentaba estenosis altas a la altura de las coanas. Actualmente, casi todas las estenosis faríngeas tienen una causa quirúrgica y se relacionan con el desarrollo de la uvulopalatofaringoplastia (UPFP) y la aplicación del láser en el velo del paladar [5, 12].

La práctica de la uvulopalatofaringoplastia en el tratamiento de las roncopatías se ha desarrollado considerablemente en los últimos diez años. Si se practica de forma rigurosa produce pocas secuelas tardías, que principalmente consisten en parestesias faríngeas y trastornos mínimos de la deglución y/o de la fonación. Sin embargo, existen algunas secuelas graves cuya incidencia real se desconoce, como las insuficiencias velares y las estenosis faríngeas.

El desarrollo de estenosis posterior a faringoplastia se debe a una cicatrización circunferencial causada por la formación de un tejido fibroso denso y retráctil responsable de una obstrucción en la unión entre la nasofaringe y la orofaringe, resultante de la fusión lateral y posterior del velo del paladar con la pared faríngea [15]. El punto de partida de la estenosis se sitúa lateralmente en la unión entre la pared lateral de la faringe y el velo o en la línea media, por confluencia entre la pared posterior de la faringe y el borde libre del velo. La causa más frecuente es el punto de partida lateral de las estenosis faríngeas en una zona cruenta, en la unión lateral del velo y de la pared faríngea posterior [5, 12]. Esta zona que queda sin recubrimiento mucoso, con exposición de los músculos faríngeos, tiene más posibilidades de evolucionar hacia una estenosis, sobre todo en caso de desgarro muscu-

Marc Makeieff *: Chef de clinique-assistant des Hôpitaux.*
Louis Crampette *: Professeur des Universités, praticien hospitalier.*
Service d'oto-rhino-laryngologie et de chirurgie cervicofaciale, hôpital Guy de Chauliac, centre hospitalier universitaire, 2, avenue Bertin-Sans, 34295 Montpellier cedex 5, France.

lar y sobreinfección postoperatoria. Por esta razón, una de las precauciones indispensables en la cirugía del velo es procurar la conservación de una cantidad suficiente de mucosa para recubrir bien las zonas cruentas. Las estenosis que comienzan en la línea media son más raras y a menudo son una complicación del empleo intempestivo del bisturí eléctrico y del láser [14]. También se han reconocido otros factores predisponentes:

— las suturas mucosas a tensión, sus escasas posibilidades de mantenerse traen como consecuencia la exposición muscular;

— la adenoidectomía asociada a la uvulofaringoplastia;

— todos los factores (infección, taponamiento de la hemorragia, intubación prolongada) que provoquen trastornos tróficos de la mucosa, la cual está vascularizada por los vasos que provienen de los músculos subyacentes [5, 7, 12];

— el reflujo gastroesofágico.

No obstante, ciertas estenosis no se explican por un error técnico o por factores predisponentes. En estas circunstancias se puede pensar en una tendencia del paciente a presentar cicatrices fibrosas o queloides.

Clínica

Las estenosis pueden clasificarse en parciales y subtotales.

ESTENOSIS PARCIALES

La mayoría de las veces son asintomáticas, en otras ocasiones se asocian a la reanudación del ronquido. Estas estenosis no producen trastornos rinológicos.

En la exploración clínica se observa la disminución de las dimensiones transversales del istmo faringonasal, el cual no obstante se mantiene permeable. La estenosis parcial se sitúa casi siempre en la zona caudal de la velofaringe, sin llegar a la nasofaringe o afectándola sólo levemente. El rodete fibroso que la constituye suele ser moderado *(figs. 1, 2).*

ESTENOSIS SUBTOTALES

Siempre son sintomáticas e invalidantes [17]. Los signos clínicos predominantes son los trastornos rinológicos:

— obstrucción nasal casi total;

— rinorrea mucosa anterior que se explica por un estancamiento de las secreciones nasales, con imposibilidad de sonarse la nariz, aspirar por ella, o incluso estornudar en las formas graves;

— rinolalia;

— disfagia por dificultades en la deglución (modificación del apoyo velar, sobrepresión aérea orofaríngea durante el tiempo faríngeo);

— anosmia y ageusia.

Además pueden reaparecer el ronquido o la apnea del sueño.

La exploración clínica permite diagnosticar la estenosis y valorar su importancia, sabiendo que existen diferentes presentaciones [9]. La estenosis puede ser bastante fina o, por el contrario, constituir un bloque fibroso denso que ocupe toda la rinofaringe [22]. La mayoría de las veces se aprecia un estrechamiento de algunos milímetros, más o menos cerrado, medial, que se presenta como un anillo fibroso. No hay úvula, se observa una prominencia de la pared faríngea posterior respecto al borde libre de la estenosis. Lateralmente, se ven las prominencias de los pilares posteriores en posición paramedial, así como los pilares anteriores *(fig. 3)*; las amígdalas pueden estar presentes, más o menos ocultas por el tejido fibroso, o ausentes. A menudo hay dos cicatrices transversales a ambos lados del estrechamiento. El velo restante es poco móvil. La fibroendoscopia nasal lo confirma mostrando un istmo nasofaríngeo en «túnel» más que en «anillo». La fibroendoscopia es un método de suma utilidad para la evaluación de la altura de la estenosis. Además de confirmar el diagnóstico, la exploración clínica en general y la fibroendoscopia en particular tienen gran importancia en lo que respecta a la elección de la técnica de reconstrucción [22]. Permiten evaluar:

— la altura de la estenosis;

— el grosor del tejido cicatrizal;

— la pared faríngea lateral: funciones respectivas de la fibrosis submucosa, de las bridas cicatrizales mucosas y de las bridas musculares;

— la longitud del velo restante;

— la posible presencia de restos linfoides.

Las técnicas de diagnóstico por imágenes no aportan datos más precisos que los que brindan la exploración clínica y fibroscópica codificada.

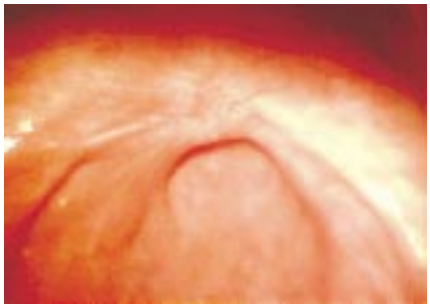

1 *Estenosis parcial.*

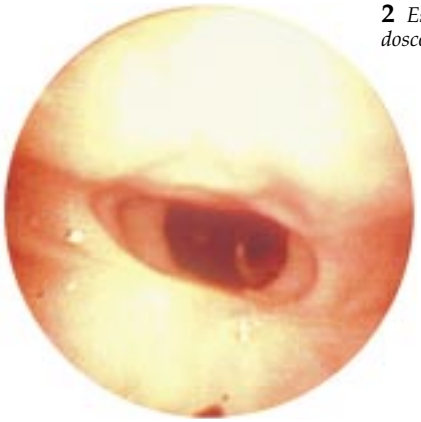

2 *Estenosis parcial, fibroendoscopia.*

3 *Estenosis completa.*

Tratamiento

BASES ANATÓMICAS

Las estenosis velofaríngeas se forman en la unión entre la nasofaringe y la orofaringe. Por tanto, se debe recordar la anatomía funcional y quirúrgica de este sector velofaríngeo antes de desarrollar las técnicas quirúrgicas.

El paladar blando prolonga el paladar óseo en un ángulo obtuso que en reposo está abierto hacia adelante. En la contracción, prolonga realmente el paladar óseo. Su arquitectura descansa en la aponeurosis palatina, una lámina fibrosa resistente en la que se insertan los músculos de la oclusión velofaríngea. La oclusión velofaríngea está garantizada fundamentalmente por tres músculos situados dentro de la capa fibrosa faríngea: el elevador del velo (periestafilino interno), el palatofaríngeo (faringoestafilino) y el constrictor superior. El músculo tensor del velo del paladar se sitúa por fuera de la aponeurosis palatina y desempeña una función sobre todo en la dinámica tubárica. Las fibras musculares tienen una orientación longitudinal y circular, idéntica a la estructura de la capa muscular del tubo digestivo. De estos músculos, el palatofaríngeo, músculo del pilar posterior, es el que se puede individualizar más fácilmente. Debe ser la principal preocupación del cirujano durante el tratamiento primario de la roncopatía así como en el tratamiento de las complicaciones estenóticas. Desde el punto de vista funcional, la región velofaríngea es una zona anatómica cuya función es contraerse más o menos para cerrar parcial o totalmente el istmo faringonasal, según el acto fisiológico realizado: fonación o deglución. Sin embargo, a diferencia del tubo digestivo, que tiene propiedades contráctiles pero que también es dilatado pasivamente por el bolo alimenticio, esta región no tiene ninguna posibilidad de dilatación pasiva. Éste es uno de los elementos que explica la propensión a la estenosis y también constituye un argumento para quienes promueven la calibración protésica en el tratamiento de las estenosis.

La mucosa de recubrimiento es de tipo respiratorio, la submucosa es rica en acúmulos de tejido linfoide, sobre todo en la parte alta de la línea media. La vascularización muscular y mucosa está garantizada por ramas de las arterias faríngeas ascendentes que discurren por la capa muscular.

TÉCNICAS QUIRÚRGICAS

■ *Anestesia, instalación, posición*

La instalación es clásica: paciente en decúbito dorsal, con un rodillo bajo los hombros y la cabeza descansando sobre un apoyacabezas. Es preferible la anestesia general con intubación bucal y sonda fijada en posición medial, lo que permite la utilización de un abrebocas ranurado.

■ *Técnicas de colgajos pediculados*

Colgajo con charnela superior de Mackenty [16]

Se libera el velo de la pared faríngea posterior creando dos colgajos con charnela superior colocada a la altura del estrecho nasofaríngeo, tallados de ambos lados. Se reseca la zona de tejido fibroso. A continuación se repliegan los colgajos sobre sí mismos para obturar la zona cruenta posterior del velo, logrando así su reconstitución. La pared faríngea posterolateral de los dos lados queda sin recubrir por la mucosa *(fig. 4)* [22].

Colgajo con charnela inferior de Hamacher [11, 17]

Se tallan dos colgajos mucosos laterales con charnela inferior, de longitud suficiente para rellenar el defecto creado en la pared faríngea posterior y lateral tras la ablación de la zona estenosada. El extremo superior de estos colgajos se coloca a la altura previamente determinada de la parte alta de la zona fibrosa. El velo se sutura sobre sí mismo utilizando el máximo de mucosa posible. La ventaja de esta técnica con respecto a la de Mackenty es la cobertura de la zona cruenta por la exéresis de la fibrosis, pero en ocasiones la región medial de la pared posterior queda sin recubrir [22]. Con frecuencia es difícil conservar suficiente mucosa posterior para darle la vuelta sobre sí misma. Tras recortar los colgajos y después de la ablación de la estenosis, es posible que no se disponga de suficiente mucosa velar; por consiguiente, es preferible reservar esta técnica para los casos en los que el velo sea bastante largo *(fig. 5)*.

Mac Donald ha indicado una variante de este colgajo: se trata de un colgajo lateral con charnela inferior cuya parte baja se sitúa a la altura de la estenosis. El colgajo sube hasta el paladar óseo. A continuación se lo coloca en posición retrovelar para cubrir la pérdida de sustancia *(fig. 6)* [17].

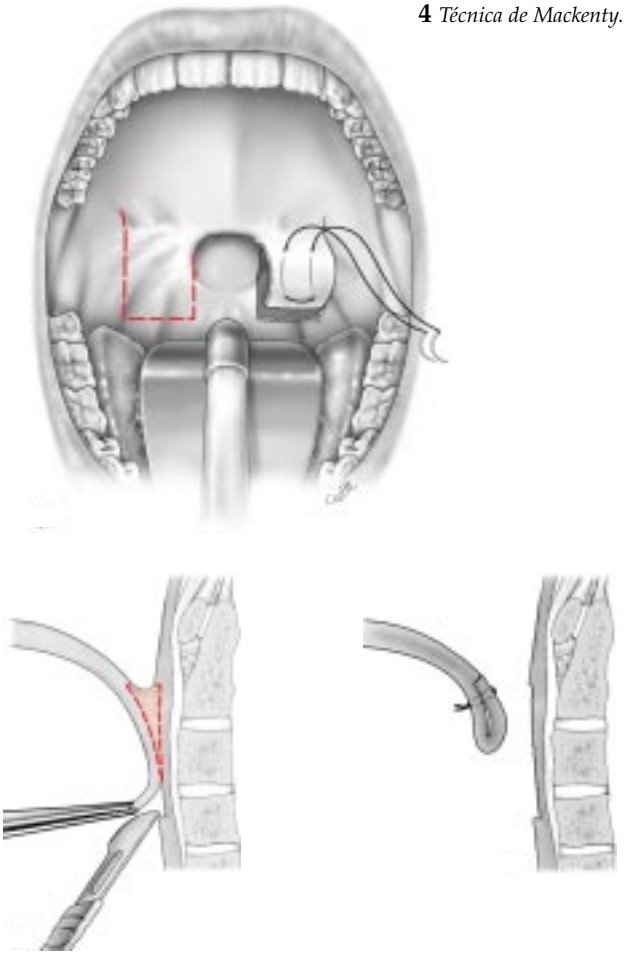

4 *Técnica de Mackenty.*

Colgajo con pedículo externo de Kazanjian

El interés de esta técnica, continuada por Cotton [3, 13], es no dejar ninguna zona cruenta. Es idéntica al método de Hamacher por los dos colgajos mucosos anteriores con pedículo inferior que son dados vuelta y fijados a la pared faríngea posterior. Dos colgajos faríngeos yugales de implantación posterior obturan mediante una rotación la superficie cruenta velar *(fig. 7)*.

Colgajo con pedículo faríngeo inferior de Mühler

En un primer tiempo, una incisión en T invertida libera dos colgajos triangulares que se suturan sobre sí mismos. Se rea-

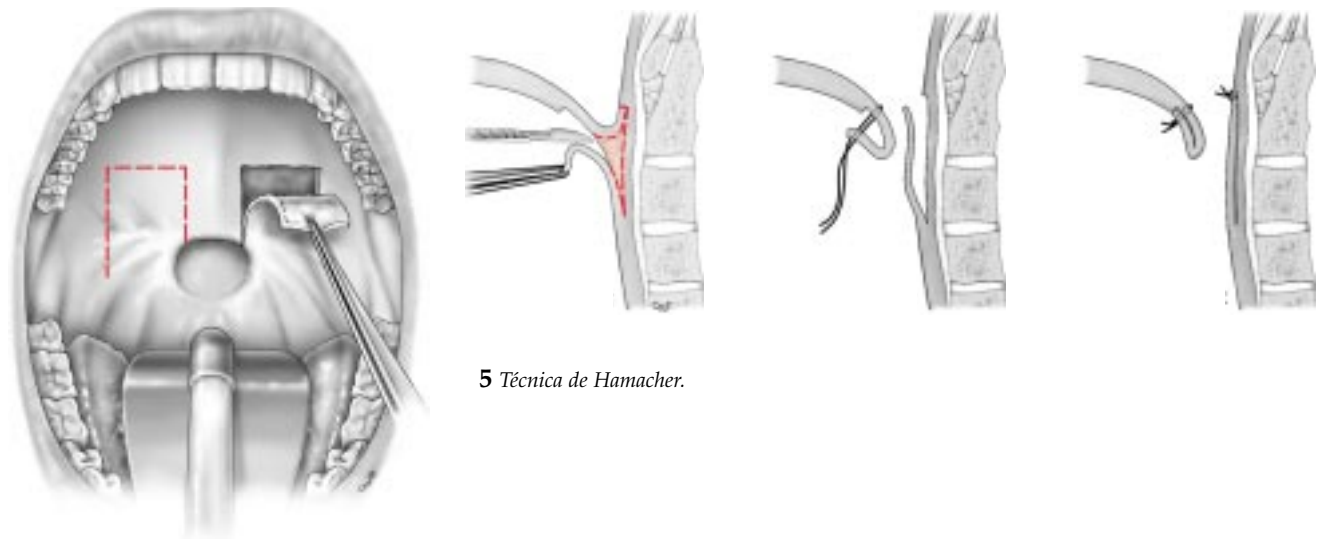

5 *Técnica de Hamacher.*

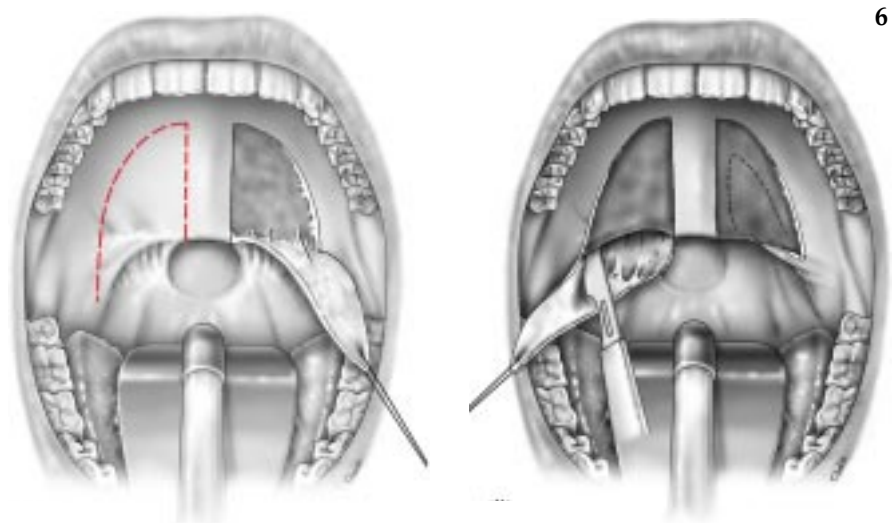

6 *Técnica de Mac Donald.*

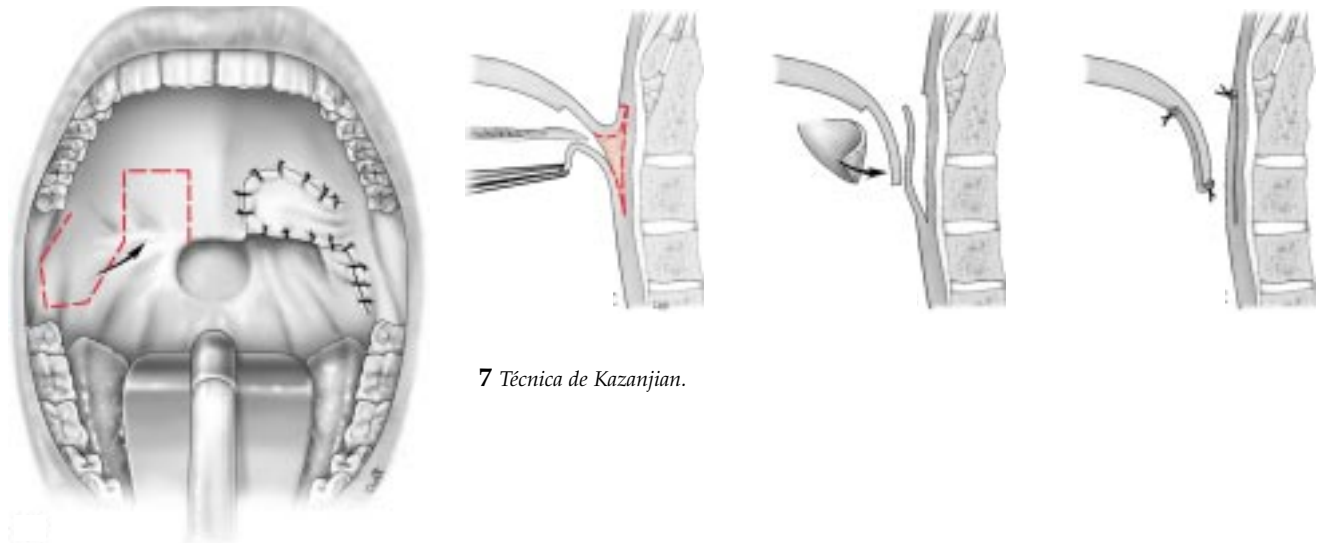

7 *Técnica de Kazanjian.*

liza un gran colgajo faríngeo posterior con charnela inferior y se asciende para rellenar la pérdida de sustancia creada en la pared faríngea posterior [9]. La realización de este colgajo es muy difícil, del mismo modo que el ascenso de la mucosa posterior, a pesar de que se haya hecho un amplio despegamiento.

Plastia de rotación e injerto de mucosa yugal

Ghorayeb ha publicado un caso tratado de este modo: dos incisiones laterales en el orificio de la estenosis permiten separar la pared faríngea posterior y el velo, del que se sutura el borde libre [7]. Un colgajo de rotación local y un injerto libre de mucosa yugal rellenan el defecto.

Plastia en Z

Ha sido descrita por Bennhoff [1] y sugerida por diversos autores para estenosis menos importantes en las que la zona de estenosis es poco fibrosa y se limita a las paredes laterales. Se efectúa un doble colgajo velar con pedículo lateral y faríngeo con pedículo interno. El descenso del primero y el ascenso del segundo mediante una plastia en Z no deja ninguna zona cruenta. La realización de esta técnica también es difícil y las superficies mucosas se prestan poco a estas plastias *(fig. 8)*.

■ *Colgajos e injertos*

Stepnick ha publicado un caso de estenosis total tras uvulopalatofaringoplastia en el que utiliza un colgajo libre antebraquial microanastomosado [21]. Las zonas denudadas tras la exéresis de la estenosis también se cubrieron con injertos de piel; se trata de un antiguo procedimiento cuyo último caso publicado data de 1974 [6, 20]. Es una técnica poco utilizada que no parece haber brindado buenos resultados [15].

■ *Tutores*

Los procedimientos que utilizan tutores son antiguos. Antes se realizaban en acrílico [10] o en plata [24] y actualmente en silicona. Se colocan después de la sección de la estenosis. Permiten que se produzca una cicatrización dirigida [2]. Tras una amplia exéresis poco conservadora de mucosa, su principio consiste en mantener el istmo faríngeo hasta que esta última cicatrice por completo. La fijación de la pieza de sostén antes se hacía sobre los dientes [10], mientras que hoy día se prefiere una fijación nasal [2, 10]. Se efectúa un manguito de 3 a 4 cm de diámetro mediante el enrollamiento de una pieza de silicona, se fija a continuación con las dos lengüetas que se introducen en las fosas nasales por las coanas, unidas al septo mediante un punto transfixiante. El tiempo de mantenimiento de la pieza es de aproximadamente 3 meses *(fig. 9)*.

■ *Reepitelización por el procedimiento de los anillos de Nichols* [18]

Esta técnica antigua, descrita a finales del siglo XIX para las estenosis sifilíticas, ha sido publicada por Moulonguet en 1960 y por Stevenson [18, 22] y modificada más tarde por Legent [14]. El objetivo es permitir la reepitelización lateral antes de seccionar la estenosis. Este procedimiento consiste en crear dos ojales paramediales verticales, separados por una distancia de 2,5 cm. Se pasa una lámina de silicona por cada uno y se sutura sobre dicha lámina. Se espera la reepitelización y posteriormente se secciona la parte inferior de los ojales. Figi utilizaba este método colocando pesos en las suturas mediales para promover la abertura espontánea [6]. Este método da buenos resultados pero precisa tiempo, de 5 semanas a 8 meses (5 meses como término medio), y pueden ser necesarias varias intervenciones *(fig. 10)* [6].

■ *Láser* [23]

Con el láser de CO_2 se efectúan incisiones radiales de 1 a 3 cm aproximadamente en la parte membranosa de la estenosis, a cada lado, con la intención de agrandar el istmo faríngeo. Las zonas cruentas se dejan expuestas. La reepitelización tendrá cierta tendencia a que se forme de nuevo la estenosis. Los autores publican una serie limitada de seis casos, pero con resultados satisfactorios; dos han sido tratados con láser tras fracasar los colgajos pediculados *(fig. 11)* [23].

Indicaciones

La restauración de la función velar se puede fijar como objetivo del tratamiento de la estenosis. La elección de una técnica o de una combinación de técnicas debe permitir:

— la exéresis de los tejidos fibrosos;

— el recubrimiento inmediato de las zonas cruentas o mediante cicatrización dirigida;

— la conservación de una longitud de velo suficiente.

En las estenosis parciales generalmente se puede efectuar una simple plastia de ampliación [4, 19]. El velo se abre lateralmente, se seccionan los pilares posteriores y se resecan hacia abajo, respetando la mucosa. De esta forma los músculos se relajan y se pueden recubrir los bordes posteriores hacia adelante después de haber efectuado una exéresis triangular de descarga para ampliar el istmo faríngeo.

En las estenosis completas es más difícil tomar una decisión. Se debe examinar bien la longitud del velo restante para optar por un procedimiento determinado. Cualquiera que sea la técnica escogida, se recomienda extraer bien todos los tejidos fibrosos [15]. Se han descrito muchas técnicas que utilizan colgajos mucosos locales [16, 24] sin que las series establezcan los resultados quirúrgicos a largo plazo. Se debe desconfiar de su realización, que en teoría parece simple pero que siempre es difícil en la práctica. En todos los casos estas operaciones son de ejecución larga, minuciosa y fácilmente hemorrágica. Es indispensable utilizar la coagulación bipolar. Se debe prever que los colgajos sean grandes, ya que los tejidos no son extensibles. Es preciso practicar la exéresis de toda la fibrosis [15]. Existe el riesgo de que no pueda garantizarse una cobertura mucosa suficiente después de haber efectuado el recorte de los colgajos y de dejar zonas cruentas que serán la base de una nueva estenosis; esta posibilidad se ha señalado suficientemente en todas las técnicas descritas [1]. La fijación de los colgajos puede plantear problemas; la manipulación de los colgajos mucosos que son bastante finos y su sutura a tejidos dañados, cicatrizales, puede ser difícil [15]. No obstante, en ciertos casos se observa la nueva formación de estenosis por el desarrollo de un tejido fibroso, incluso después de la reepitelización [15]. El cirujano debe prever que el fracaso de una técnica con recidiva de la estenosis producirá una situación que siempre será de resolución más compleja.

Es difícil adoptar una actitud exhaustiva, pero se pueden recomendar tres técnicas principales (Mackenty, Hamacher y Kazanjian):

— si el velo es largo y la estenosis tiene una altura limitada en situación caudal, lo que es infrecuente, se puede recomendar la técnica de Mackenty;

— si el velo es corto se aconseja recurrir a la técnica de Hamacher;

— si el velo es muy corto, se optará por la técnica de Kazanjian.

En casi todos los casos, el recubrimiento faríngeo es incompleto, por lo que se preferirá el recubrimiento lateral, tratando de obtener una cicatrización dirigida sobre una prótesis de silicona con fijación nasal. Se mantiene aproximadamente un mes, practicando curas locales.

En el caso de que se produzca estenosis después de la uvulofaringoplastia se recomienda estar atento en un primer tiempo. Sobre todo es importante no tomar decisiones apresuradas ni tratar de mejorar la situación local mediante una intervención poco sistemática que sólo la agravará. En parti-

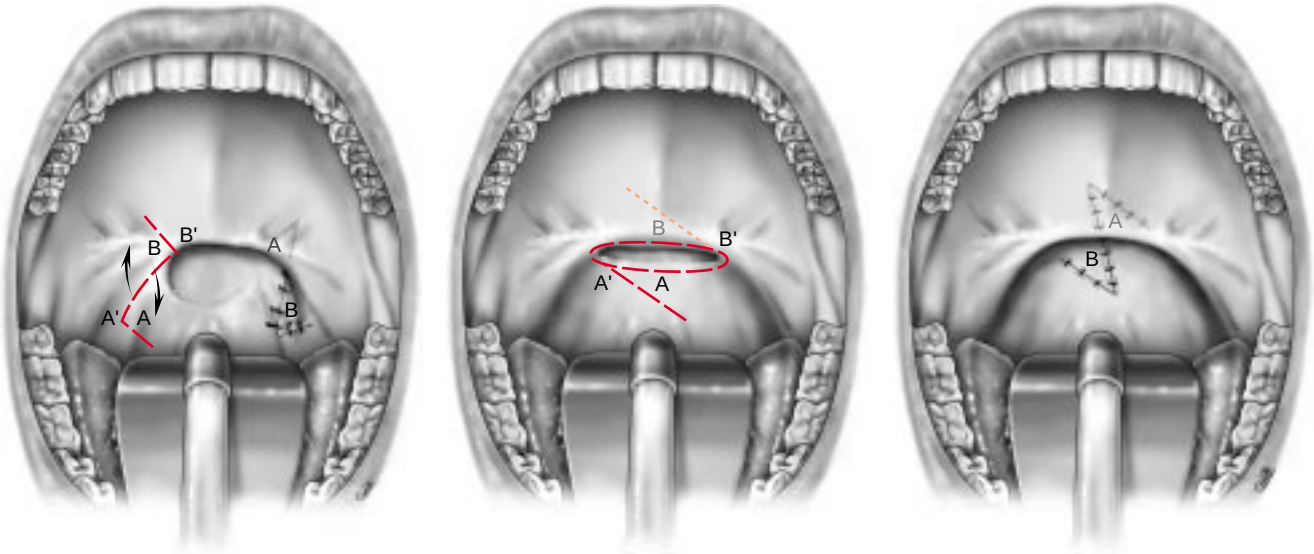

8 *Plastias en Z (Bennhoff).*

9 *Calibración por lámina de silicona.*

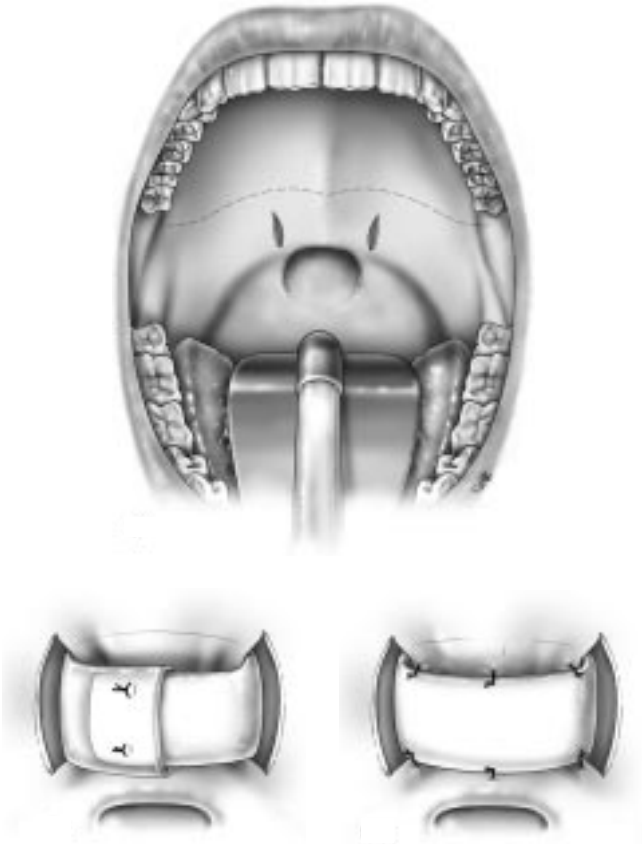

10 *Reepitelización mediante el procedimiento de los anillos de Nichols.*

cular, hay que desconfiar del láser, que en principio parece un método simple e interesante, pero con el que no se puede controlar la cicatrización de las lesiones creadas. Debe completarse la fase de cicatrización y de fijación de las lesiones antes de programar una nueva intervención quirúrgica, que sólo se llevará a cabo después de haber realizado un buen análisis de las condiciones locales, en particular de la longitud de la zona fibrosa y del resto del velo.

Es preciso advertir al paciente sobre el carácter aleatorio de estas técnicas, cualesquiera que sean. Se debe esperar un período postoperatorio largo y difícil, sobre todo si se ha colocado una pieza de sostén. Se prescriben curas locales para evitar una sobreinfección y a continuación se llevará a cabo la reeducación ortofónica.

Conclusión

Las estenosis nasofaríngeas plantean importantes problemas terapéuticos. A menudo recidivantes, implican por parte del médico una actitud de celo excesivo que sólo conduce a un agravamiento. Por tanto, mediante un examen preciso y bien orien-

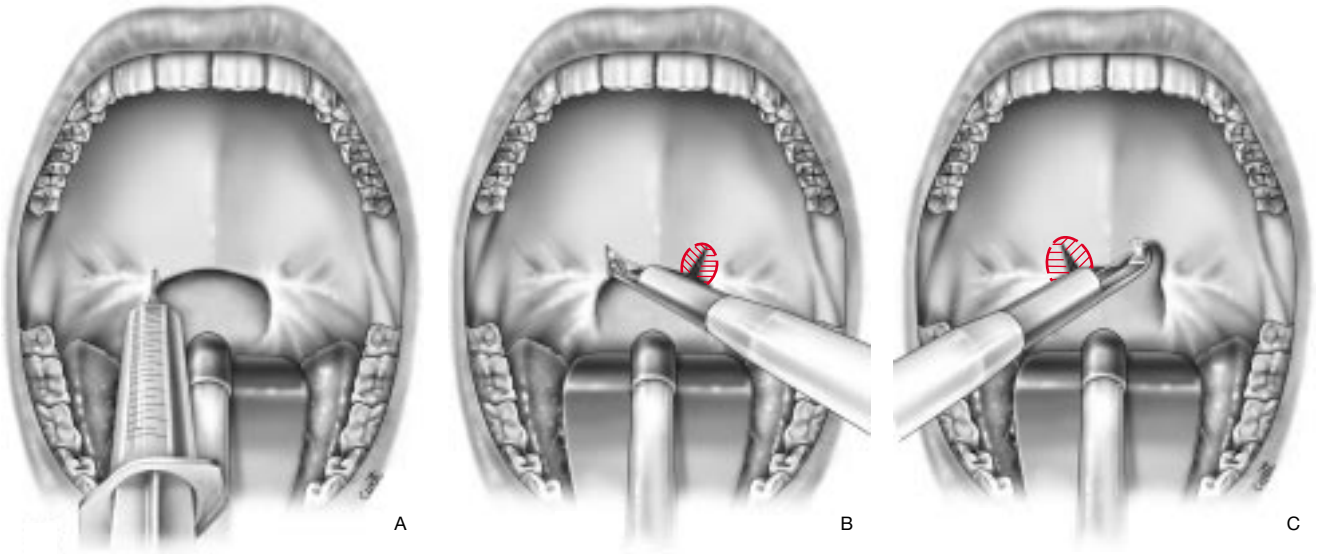

11 *Faringoplastia con láser.*

tado, es necesario elegir la mejor técnica quirúrgica posible, que debe ser una intervención planificada. La actitud actual es completar siempre el tratamiento con una calibración.

Es preciso insistir que la prevención es el mejor tratamiento de estas complicaciones, especialmente invalidantes para una cirugía funcional. El respecto estricto de las reglas de la uvulofaringoplastia debe permitir evitarlas.

Cualquier referencia a este artículo debe incluir la mención del artículo original: Makeieff M et Crampette L. Chirurgie des sténoses cicatricielles vélopharyngées. Encycl Méd Chir (Editions Scientifiques et Médicales Elsevier SAS, Paris, tous droits réservés), Techniques chirurgicales - Tête et cou, 46-345, 2000, 8 p.

[1] Bennhoff DF. Current management of nasopharyngeal stenosis. Indications for Z plasty. *Laryngoscope* 1979 ; 89 : 1585-1592

[2] Chevalier D, Hamoir M, Verheyden PJ, Piquet JJ. Nouveau traitement chirurgical simple des sténoses vélopharyngées de l'adulte. *Rev Off Soc Fr ORL* 1991 ; 10 : 15-17

[3] Cotton RT. Nasopharyngeal stenosis. *Arch Otolaryngol* 1985 ; 111 : 146-148

[4] Crampette L, Maurice N, Mondain M, Guerrier B, Dejean Y. Échecs, complications et séquelles de l'uvulo-palato-pharyngoplastie (UVPP). *Lettre ORL Chir Cervicofac* 1993 ; 165 : 14-18

[5] Fairbanks DN. Uvulopalatopharyngoplasty complications and avoidance strategies. *Otolaryngol Head Neck Surg* 1990 ; 102 : 239-245

[6] Figi FA. Cicatricial stenosis of the nasopharynx: correction by means of a skin graft. *Plast Reconst Surg* 1947 ; 2 : 97-104

[7] Ghorayeb BY. Cicatricial velopharyngeal stenosis. *Arch Otolaryngol Head Neck Surg* 1988 ; 114 : 192-194

[8] Giovanni C, Sulek M, Friedman EM, Duncan NO. Acquired nasopharyngeal stenosis: a warning and review. *Arch Otolaryngol Head Neck Surg* 1998 ; 124 : 163-167

[9] Guerrier Y. Cure chirurgicale des sténoses cicatricielles du rhino-pharynx. In : Traité de technique chirurgicale ORL et cervico-faciale, Tome 3 : Pharynx et larynx. Paris : Masson, 1988 : 60-67

[10] Guggenheim P, Bluffs C. Cicatricial stenosis of the nasopharyngeal isthmus. *Arch Otolaryngol* 1963 ; 77 : 27-32

[11] Hamacher EN. Nasopharyngeal stenosis. A method of repair utilizing transposed flaps. *Plast Reconstr Surg* 1957 ; 19 : 163-170

[12] Katsantonis GP, Friedman WH, Krebs FJ, Walsh JK. Nasopharyngeal complications following uvulo-palatopharyngoplasty. *Laryngoscope* 1987 ; 97 : 309-314

[13] Kazanjian VH, Holmes EM. Stenosis of the nasopharynx and its correction. *Arch Otolaryngol* 1946 ; 44 : 261-273

[14] Legent F, Billet J, Hamon S, Bordure PH, Calais C, Beauvillain C. Traitement des sténoses vélopharyngées secondaires à la chirurgie du ronflement. *Rev Off Soc Fr ORL* 1990 ; 6 : 31-35

[15] Lehmann WB, Pope TH, Hudson WR. Nasopharyngeal stenosis. *Laryngoscope* 1968 ; 78 : 371-385

[16] Mackenty JE. Nasopharyngeal atresia. *Arch Otolaryngol* 1927 ; 6 : 1-27

[17] Mac Donald TJ, Devine KD, Hayles AB. Nasopharyngeal stenosis following tonsilectomy and adenoidectomy. *Arch Otolaryngol* 1973 ; 98 : 38-41

[18] Moulonguet A. Les symphyses vélopharyngées et leur traitement. In : Maduro R, Bouche J éd. Les maladies du pharynx, Paris : Masson, 1961

[19] Piche J, Gagnon NB. Snoring: physiopathology, surgical treatment and a modified uvulopalatopharyngoplasty. *J Otolaryngol* 1989 ; 18 : 36-43

[20] Pratt LW. Acquired nasopharyngeal stenosis. *Laryngoscope* 1974 ; 84 : 707-713

[21] Stepnick DW. Management of total nasopharyngeal stenosis following UPPP. *Ear Nose Throat J* 1993 ; 72 : 86-90

[22] Stevenson EW. Cicatricial stenosis of the nasopharynx. A comprehensive review. *Laryngoscope* 1969 ; 79 : 2035-2067

[23] Van Duyne J, Coleman JA. Treatment of nasopharyngeal inlet stenosis following uvulopalatopharyngoplasty with the CO_2 laser. *Laryngoscope* 1995 ; 105 : 914-918

[24] Vaughan HS. Nasopharyngeal stenosis: correction with transposed flaps. *Plast Reconstr Surg* 1949 ; 4 : 522-527